RADIOLOGIE SÜDOST Newsletter1I 2019

Chur · Buchs · Davos · Bad Ragaz · St. Moritz · Valens · Vaduz

MRT der Prostata 2019

Autor: Dr. med. Gerald Heinzle, Facharzt Radiologie

“MRI twice as likely as biopsy to spot prostate cancer,” titelte The Guardian im Januar 2017. In dem Artikel wird nachfolgend konkretisiert: “Every man with suspected prostate cancer should have an MRI scan,..” [1]

PROMIS Studie

Auslöser für die etwas ungewöhnliche Berichterstattung in einer britischen Tageszeitung waren Ergebnisse der PROMIS Studie (Prostate MR imaging study), publiziert im Lancet 2017. Untersucht wurden die diagnostischen Genauigkeiten von multi-parametrischem (mp-) MRT und TRUS-Biopsien [2].

Die Bezeichnung multi-parametrisches MRT bezieht sich auf die Methodik, mehrere MRT-Parameter (bspw. Diffusionsbildgebung und schnelle Konstrastmitteldynamik) kombiniert auszuwerten.

Die Durchführung eines derartigen mp-MRT der Prostata ist mittlerweile ein weitestgehend standardisiertes Verfahren und wird routinemässig an unseren Instituten in Chur (Gleis D) und im Diagnose Zentrum Buchs an 3-Tesla MRT-Geräten durchgeführt (ohne Rektalspule). Mittels mp-MRT können bildgebende Informationen über die Morphologie und das Volumen hinaus erhoben werden, wie beispielsweise Aussagen über die Zellularität und die Vaskularisation.

MRT vor Biopsie?

Ziel der Studie war herauszufinden, ob das mp-MRT zwischen Patienten mit oder ohne klinisch signifikantem Prostatakarzinom differenzieren kann, in Relation zur TPM (template prostate mapping) Biopsie als Referenztest. TPMBiopsien werden von perineal in Narkose oder Analgosedierung durchgeführt, wobei unter Verwendung eines Rasters multiple (36 oder mehr) Prostatastanzen entnommen werden. Zudem wurde die diagnostische Genauigkeit des mp-MRT gegenüber der standardmässig durchgeführten TRUS-Biopsie untersucht.

Die Studie inkludierte 740 Männer, 576 wurden mittels (1,5T) mp-MRT mit nachfolgender TPM-Biopsie und auch TRUSBiopsie abgeklärt. Bei 408 (71 %) wurde mittels TPM-Biopsie als Referenztest ein Prostatakarzinom nachgewiesen, hiervon wurden 230/576 (40 %) als klinisch signifikant eingestuft (primary Gleason pattern ≥ 4+3; und / oder maximum core length ≥ 6mm).

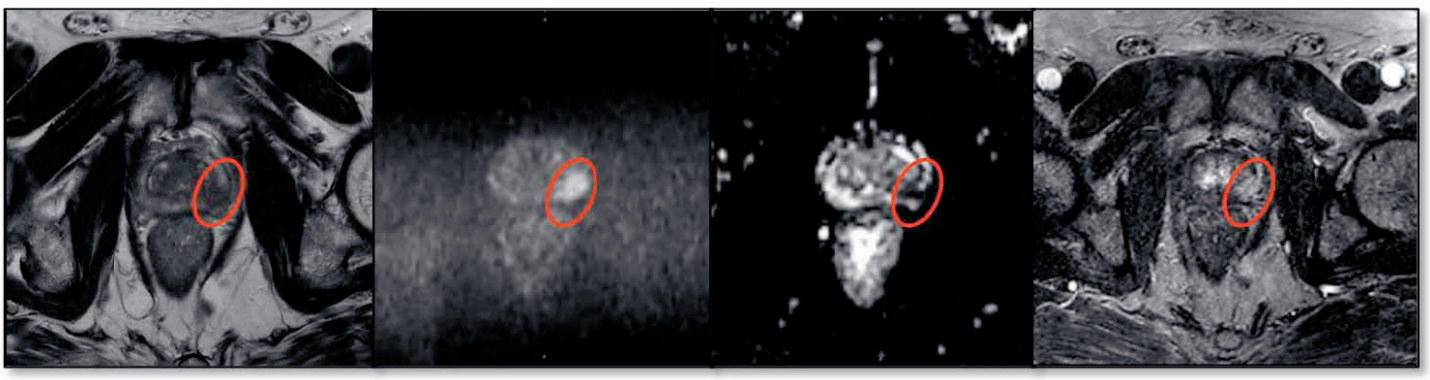

Abbildung 1: PI-RADS 4 Läsion periphere Zone links

Beim klinisch signifikanten Prostatakarzinom hatte das mp- MRT eine höhere Sensitivität (93%) als die TRUS-Biopsie (48%), bei geringerer Spezifität (41% mp-MRT vs. 96% TRUS-Biopsie)[2].

Der negative Vorhersagewert des mp-MRT betrug 89%[2]

MRT kann die Zahl unnötiger Biopsien um ca. ein Viertel reduzieren.

Die Autoren kommen zu der Schlussfolgerung, dass bei 27% der Patienten mit klinischem Verdacht auf ein Prostatakarzinom (erhöhtes PSA, suspekte digitale Untersuchung oder positive Familienanamnese) durch ein mp-MRT eine Biopsie zu vermeiden wäre.

Mp-MRI als Triage-Test vor Biopsie kann somit die Zahl unnötiger Biopsien um ca. ein Viertel reduzieren[2]. Der hohe NPV des mp-MRT (89%) impliziert, dass bei negativem MRT Resultat eine geringe Wahrscheinlichkeit für ein klinisch signifikantes Prostatakarzinom vorliegt[2].

Das mp-MRT hat eine hohe Aussagekraft bezüglich Vorliegen eines klinisch signifikanten Prostatakarzinoms (Sensitivität 93%), in Zusammenschau mit der eingeschränkten Sensitivität der TRUS-Biopsie (48%) sollte somit die Implementierung eines MRT vor TRUS Biopsie erwogen werden, insbesondere zur Identifizierung und Charakterisierung suspekter Areale für eine nachfolgende Biopsie und auch um MRT-fusionsgezielte Biopsien zu ermöglichen.

PI-RADS Klassifikation

PI-RADS ist ein Akronym für "Prostate Imaging Reporting and Data System" mit dem Zweck, die Befundung von Prostata MRTs bezüglich Detektion, Lokalisation und Risikostratifizierung zu standardisieren. Die aktuelle Version PI-RADS v2 wurde 2015 veröffentlicht.

Als klinisch signifikantes Karzinom wurde ein Gleason score ≥ 7, ein Volumen ≥ 0.5cc oder extraprostatische Ausdehnung definiert.

- PI-RADS 1: das Vorliegen eines klinisch signifikanten Karzinoms ist sehr unwahrscheinlich
- PI-RADS 2: das Vorliegen eines klinisch signifikanten Karzinoms ist unwahrscheinlich
- PI-RADS 3: das Vorliegen eines klinisch signifikanten Karzinoms ist nicht eindeutig (unklarer Befund)
- PI-RADS 4: das Vorliegen eines klinisch signifikanten Karzinoms ist wahrscheinlich
- PI-RADS 5: das Vorliegen eines klinisch signifikanten Karzinoms ist sehr wahrscheinlich

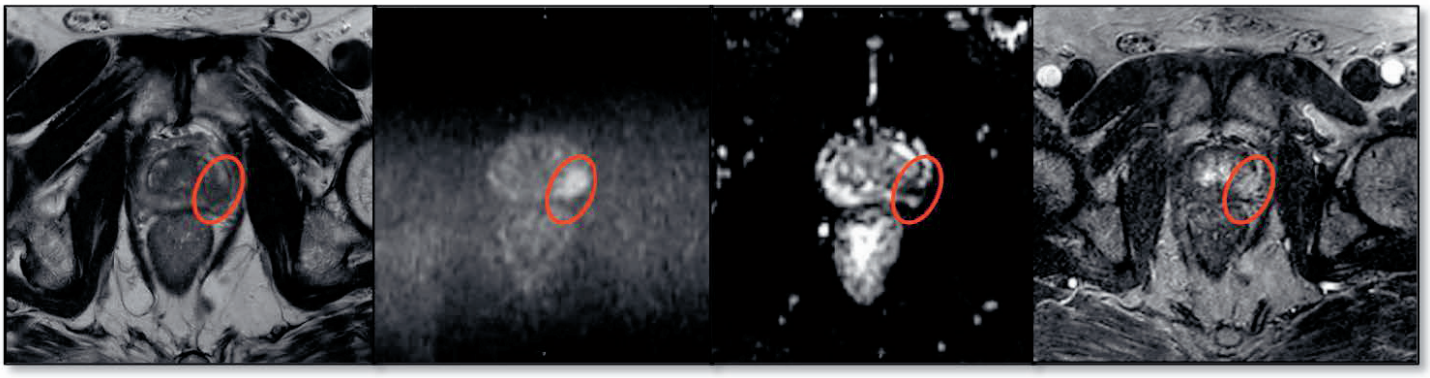

Abbildung 2: PI-RADS 2 (benigne Hypertrophie)

PRECISION Studie

Im Rahmen der PRECISION Studie (Prostate Evaluation for Clinically Important Disease: Sampling Using Imaging Guidance or Not?) wurden 500 Patienten mit klinischem Verdacht auf ein mögliches Prostatakarzinom in zwei Gruppen randomisiert: primäre TRUS Biopsie vs. primäres mp-MRT mit nachfolgender (MR-gezielter) Biopsie, jedoch nur bei suspekten Veränderungen (PI-RADS ≥ 3).

Die Ergebnisse wurden im New England Journal of Medicine 2018 publiziert[3]. In der MRT Gruppe hatten 71/252 Patienten einen negativen bzw. insuspekten Befund (PI-RADS ≤ 2) und es wurde auf eine Biopsie verzichtet; 175/252 Patienten wurden MR-gezielt biopsiert mit Nachweis eines klinisch signifikanten Prostatakarzinoms (Gleason score ≥ 7) bei 38% (vs. 26% in der primären TRUS-Gruppe). Weniger Patienten in der MRTGruppe (23/252; 9%) als in der TRUS-Gruppe (55/248; 22%) erhielten die Diagnose eines klinisch nicht signifikanten Karzinoms[3].

Die Ergebnisse zeigen, dass die Durchführung eines mp-MRT vor Biopsie die (Patienten-) Anzahl an Biopsien reduziert, mehr klinisch signifikante Karzinome identifiziert und die Detektionsrate insignifikanter Karzinome reduziert.

Zusammenfassend gibt es somit zunehmende Evidenz, dass die Durchführung eines mp-MRT der Prostata bei klinischem Verdacht auf ein Prostatakarzinom vor Biopsie zu empfehlen ist.

1) The Guardian 19.1.2017

2) Ahmed HU, El-Shater Bosaily A, Brown LC, et al. Diagnostic accuracy of multi-parametric MRI and TRUS biopsy in prostate cancer (PROMIS): a paired validating confirmatory study. Lancet 2017 Feb 25; 389:815-22

3) Kasivisvanathan V, Rannikko A, Borghi M, Panebianco V, et al.: MRI-Targeted or Standard Biopsy for Prostate-Cancer Diagnosis.; N Engl J Med 2018; 378:1767-1777

CT in Buchs seit Februar 2019

Siemens Somatom Perspective Computertomograph

Geschäftshaus City an der Bahnhofstrasse in Buchs

Wir erweitern unsere diagnostischen Möglichkeiten mit dem CT in Ergänzung zum bestehenden Angebot: MRI 3 Tesla, volldigitales Röntgen, Ultraschall. Gerne führen wir bei entsprechender Indikation auch CTgesteuerte Infiltrationen an der Wirbelsäule durch.

Ärztlicher Leiter des Diagnose Zentrum City Buchs ist Dr. Meinhard Knitel.

RADIOLOGIE SÜDOST

Newsletter1| 2019

Chur · Buchs · Davos · Bad Ragaz · St. Moritz · Valens · Vaduz

Ärzte Radiologie Südost

Dr. Jakob Bräm
Dr. Elisabeth Garzoli
Dr. Gerald Heinzle
Dr. Julia Hübner
Dr. Andreas Jakobs
Dr. Meinhard Knitel
Dr. Michael Mair
Dr. Tomas Norlindh
Dr. Gerold Reutter
Dr. Beat Walser
Prof. Dr. Klaus-Ulich Wentz
Dr. Pius Wiederkehr

Standorte Radiologie Südost

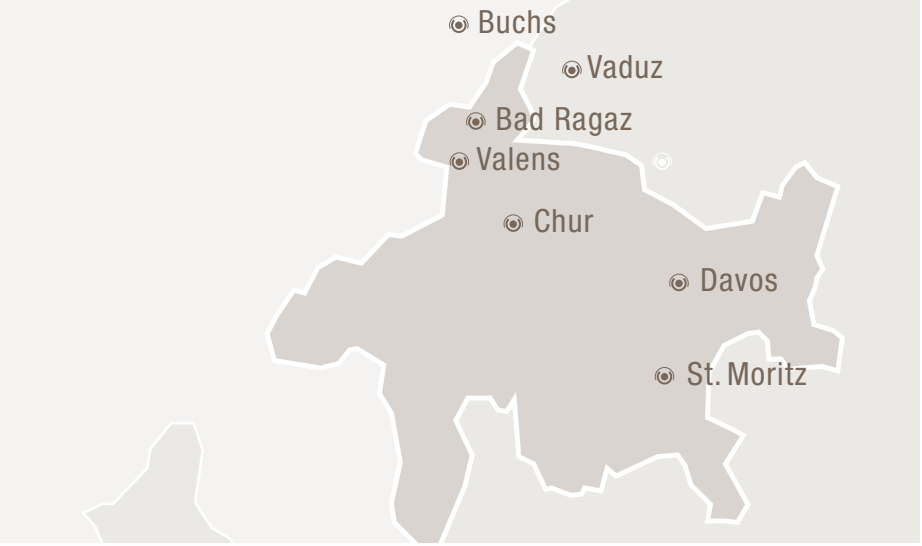

Kontakt Radiologie Südost

Diagnose Zentrum City Buchs
Bahnhofstrasse 43
9470 Buchs
Tel. +41 81 511 10 20
Fax +41 81 511 10 22
dzbuchs@hin.ch

Radiologie Bad Ragaz im
Medizinischen Zentrum
Hans Albrecht-Strasse 1
7310 Bad Ragaz
Tel. +41 81 303 38 61
radiologie.ragaz@hin.ch

Klinik Valens
Rehabilitationszentrum
7317 Valens
Tel. +41 81 303 11 11
klinik-valens.ch

Diagnose Zentrum Belmont
Belmontstrasse 1
7006 Chur
Tel. +41 81 258 20 00
Fax +41 81 258 20 10
dzb@hin.ch

MRI am Bahnhof
Gürtelstrasse 46
7000 Chur
Tel. +41 81 258 20 00
Fax +41 81 258 20 10
dzb@hin.ch

MRI-Institut Spital Davos
Promenade 4
7270 Davos Platz
Tel. Spital Zentrale +41 81 414 88 88
Tel. MRI +41 81 414 82 80
Fax MRI +41 81 414 82 84

Klinik Gut St. Moritz
Via Arona 34
7500 St. Moritz
Tel. +41 81 836 34 34
klinik-gut.ch

Liechtensteinisches Landesspital
Heiligkreuz 25
FL-9490 Vaduz
Tel. 00423-235 44 11
landesspital.li

radiologie-suedost.ch